



Par votre ophtalmologue vétérinaire

Dr Franck 
DMV, Ph.D, Dipl. ACVO et ECVO
Spécialiste en ophtalmologie vétérinaire (FR)


Les signes d'alerte d'une maladie oculaire

Certaines affections oculaires peuvent progresser très rapidement et causer la perte de la vision et/ou la perte de l'œil. Cette fiche le point sur les signes qui doivent alerter le propriétaire d'un animal de compagnie.

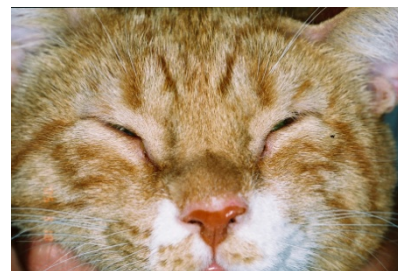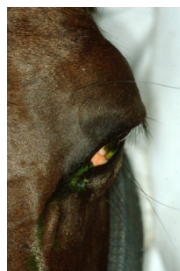
Signes de douleur oculaire

- Blépharospasme/grattage

Lors de maladie oculaire, il très fréquent d'observer un blépharospasme : l'animal cligne des paupières. Il garde son œil plus ou moins fermé et cherche à se gratter pour se soulager. Toutefois, certaines races (les chiens ou les chats à tête ronde et visage plat comme les Carlins, Bouledogues, Pékinois, Shih tzus, les Persans) sont moins sensibles au niveau de la cornée et ne clignent pas beaucoup des paupières.



Blépharospasme chez un cheval atteint d'uvéïte (œil gauche)



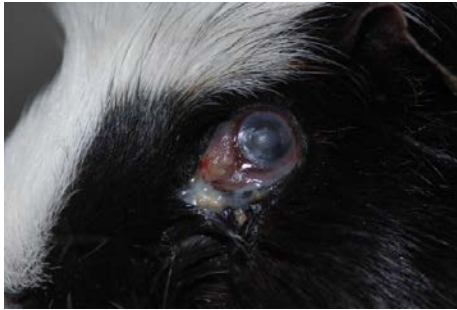Blépharospasme chez un chat atteint d'un ulcère de cornée (les deux yeux)

- Écoulement oculaire

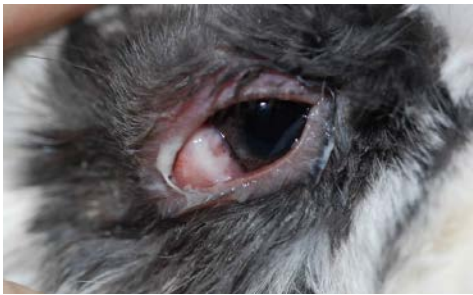Très souvent, un écoulement peut être observé au niveau de l'œil et de la narine. Cet écoulement peut être clair comme de l'eau (aqueux), muqueux, muco-purulent, de couleur verdâtre/jaunâtre (si une infection bactérienne est présente), voire brunâtre.



Écoulement aqueux chez un chien



Écoulement purulent chez un cobaye, conjonctive rouge, voile sur la cornée (ulcère de cornée)



Écoulement purulent chez un lapin

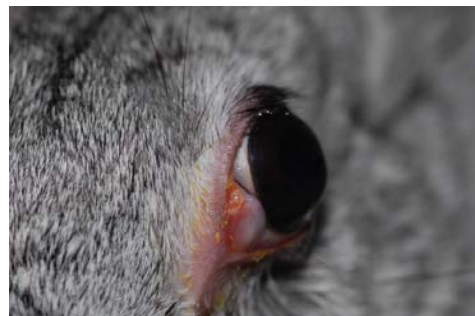

Écoulement brunâtre chez un chat

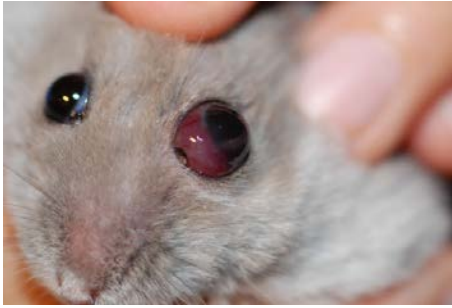
Changement de l'aspect de l'œil

- Position de l'œil

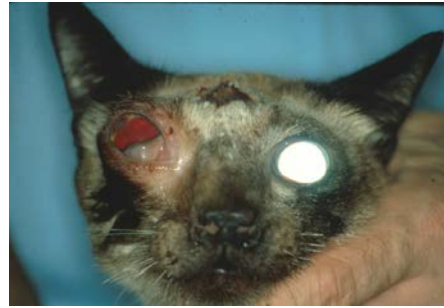La position du globe (de l'œil) peut être comparée avec l'autre œil. Quelques fois cet œil peut être en position plus interne ou énoptalmie (la douleur oculaire peut faire que l'œil est plus « en dedans », c'est un moyen de protection de celui-ci) ou bien en position plus externe ou exoptalmie ce qui peut être causé par une masse (tumeur, abcès d'origine dentaire) poussant dans la cavité orbitaire, derrière l'œil.



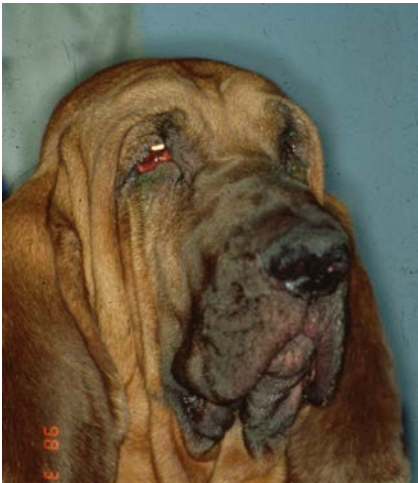Oeil gauche « en dehors » (exoptalmie) sur un lapin présentant un abcès rétroorbitaire d'origine dentaire.



Oeil gauche « en dehors » (exophtalmie) sur un hamster russe présentant une tumeur rétro-orbitaire



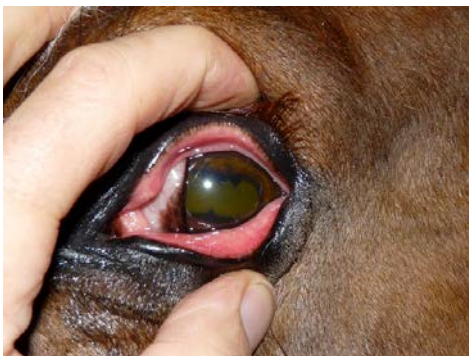Oeil gauche « en dehors » (exophtalmie) sur un chat présentant une tumeur rétro-orbitaire



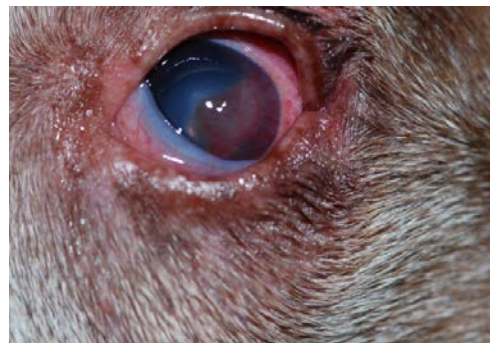Oeil en dedans (énophtalmie) chez un chien

- Rougeur de la conjonctive

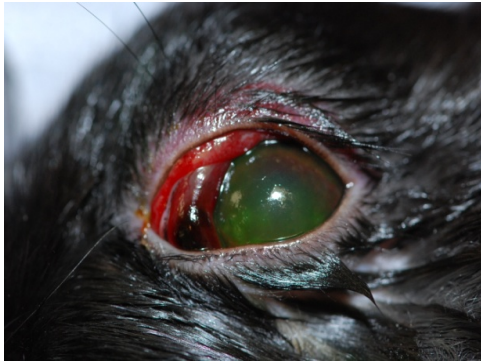
La rougeur de la conjonctive est un signe oculaire que l'on observe dans de nombreuses maladies oculaires, qu'elles soient bénignes (une conjonctivite) ou sévères (un ulcère de cornée, un glaucome). C'est un signe assez facile à voir mais qui ne laisse pas vraiment présager de la gravité de la maladie.



Rougeur conjonctivale chez un cheval (uvéite)



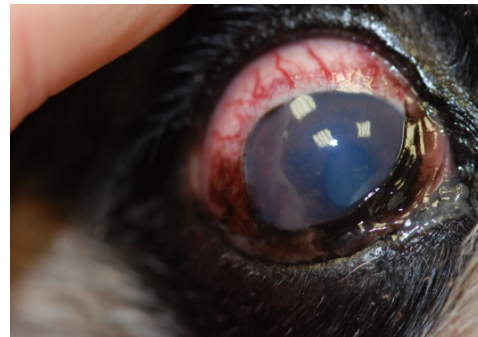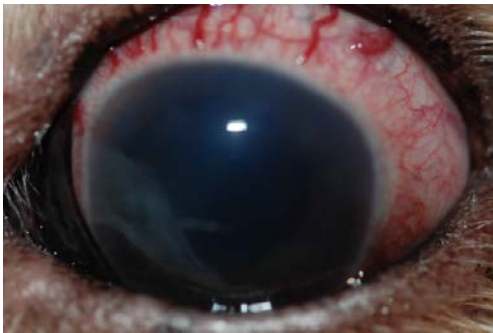Rougeur conjonctivale chez un chien (ulcère)



Rougeur conjonctivale chez un lapin (uvéite)

- Apparition de vaisseaux tortueux

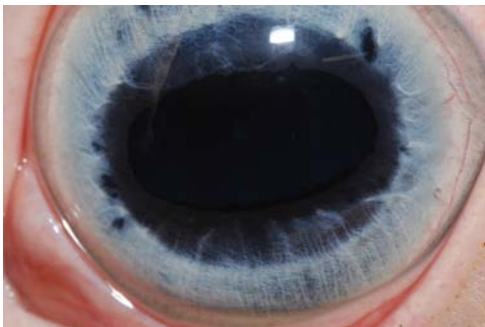
Dans le cas d'un glaucome, certains vaisseaux se distendent et apparaissent comme tortueux dans le blanc de l'œil (sur la sclère). Ils sont quelques fois difficiles à différencier de la conjonctive lors que celle-ci est enflammée. Cependant, ils constituent un marqueur du glaucome, maladie dont il faut s'inquiéter sans tarder car elle entraîne une douleur très importante et une cécité irréversible très rapidement.



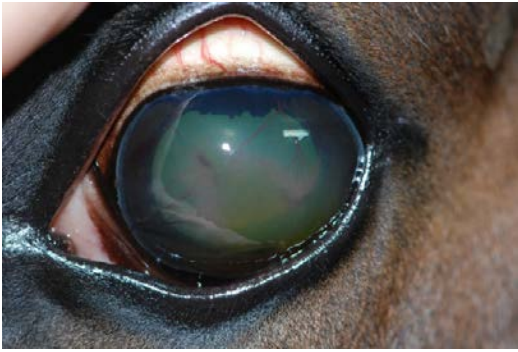
Vaisseaux tortueux sur la sclère blanche de deux chiens atteints de glaucome (aussi rougeur conjonctivale et voile bleu sur la cornée)

- Voile sur la cornée normalement transparente

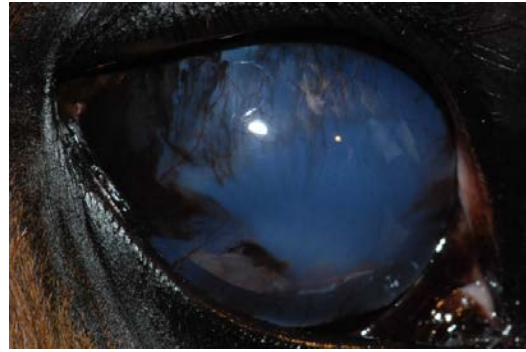La cornée, qui est la porte d'entrée de la lumière et de l'image dans l'œil, elle est une structure normalement complètement transparente, sans vaisseau sanguin ni pigment. Un voile blanc, un aspect bleuté ou embrumé peut être causé par un ulcère de cornée (perte de substance), une uvéite (inflammation dans l'œil) ou un glaucome (augmentation de la pression dans l'œil). Ce signe est généralement un signe d'une maladie qui nécessite d'être traitée au plus vite et il doit donc inciter le propriétaire à consulter rapidement son vétérinaire traitant.



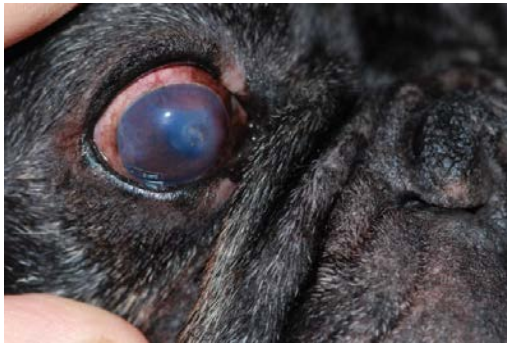Une cornée normale de cheval : complètement transparente, laisse voir l'intérieur de l'œil (et ce magnifique iris bleu)



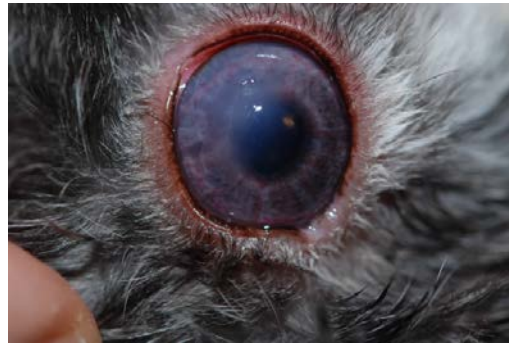Vaisseaux dans une cornée de cheval (kératite)



Pigment et voile bleu sur une cornée de cheval (glaucome)



Vaisseaux et voile bleu sur une cornée de chien (ulcère)



Vaisseaux et voile bleu sur une cornée de lapin (ulcère)

Changement de comportement de l'animal

Tout comportement inhabituel doit intriguer le propriétaire, entre autres :

- un animal qui se gratte les yeux très fréquemment,
- un animal qui semble « perdu », hésitant à avancer, butant contre les obstacles,
- un animal qui s'isole et reste confiné.

Ces changements de comportement peuvent être les signes d'une maladie oculaire douloureuse (ulcère de cornée, uvéite) ou qui entraîne une diminution de la vision (glaucome, décollement de rétine).

Il est donc important que le propriétaire s'aperçoive du comportement anormal de son animal ainsi que de certains signes pouvant exprimer une maladie oculaire. Nous recommandons de consulter rapidement le vétérinaire habituel qui pourra établir un diagnostic, caractériser la sévérité de la maladie, mettre un traitement en place et éventuellement référer vers un vétérinaire ophtalmologiste.