



Par votre ophtalmologue vétérinaire

Dr Franck Ollivier

DMV, Ph.D, Dipl. ACVO et ECVO

Spécialiste en ophtalmologie vétérinaire (FR)

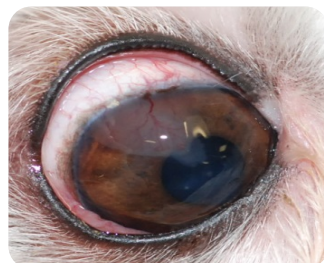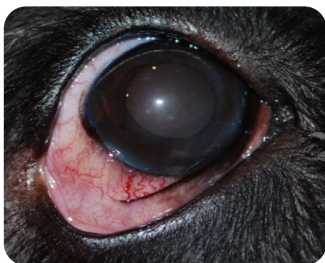Épisclérite nodulaire granulomateuse

Qu'est-ce que l'épisclérite nodulaire granulomateuse (ou ENG)?

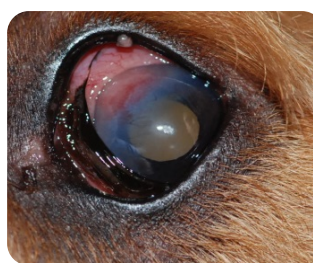L'épisclérite nodulaire granulomateuse (ou ENG) est une maladie oculaire à médiation immunitaire (inflammatoire) qui touche la sclère, la cornée et la membrane nictitante. Cette condition est communément diagnostiquée chez les cockers spaniels, les colleys et les races apparentées.

Habituellement, une association de traitement anti-inflammatoire/ immunosuppresseur local ou par voie orale est prescrite pour traiter cette affection oculaire. Lorsque l'inflammation est sous-contrôle (en rémission), les médicaments sont réduits de façon très progressive sur une période de plusieurs mois afin de minimiser les risques de récurrences dans les cas les plus sévères, un retrait du nodule inflammatoire par cryothérapie ou par excision chirurgicale peut être nécessaire pour conduire à la rémission.

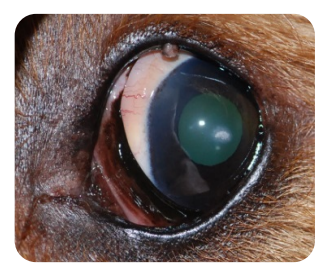
Un traitement utilisant de la tétracycline (un antibiotique) et de la niacinamide (Vitamin B3) a aussi été utilisé dans le traitement de cette condition sur plusieurs semaines/mois mais les résultats sont variables.



Deux exemples d'ENG



Aspect initial
avec une ENG



Après 3 semaines
de traitement
anti-inflammatoire