



Par votre ophtalmologue vétérinaire

Dr Franck Ollivier

DMV, Ph.D, Dipl. ACVO et ECVO

Spécialiste en ophtalmologie vétérinaire (FR)

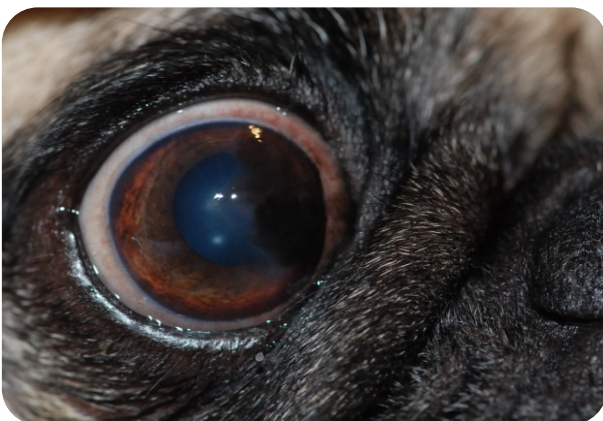Cantoplastie médiale

Les chiens à face plate ou brachycéphales constituent, comme vous pouvez vous en douter, les meilleurs clients canins des vétérinaires ophtalmologistes.

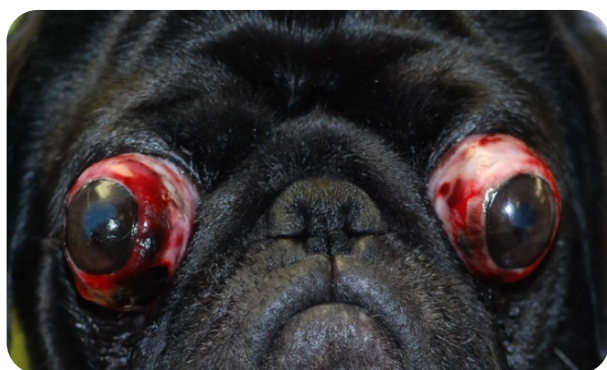
En effet, ces races-là ont plusieurs facteurs de conformation/d'anatomie qui les rendent à haut risque d'avoir un problème oculaire au cours de leur existence et malheureusement quelque fois dès leur plus jeune âge. Ces facteurs incluent un *globe oculaire volumineux* (donc plus exposé), une *cavité orbitaire moins profonde* (donc un globe moins stable, plus exposé), un museau plus court avec souvent des *plis de peau importants* (donc poils venant frotter sur le globe), une *caroncule pileuse* (donc poils qui frottent sur le globe), une *fente palpébrale large* ou *lagophtalmie* (donc un globe plus exposé).

Ainsi, il est aisé de comprendre que ces chiens représentent des races prédisposées à avoir une **kératite pigmentaire** (dépôt de pigmentation superficielle plus ou moins prononcée), une **sécheresse oculaire**, une **proptose du globe oculaire** (sortie du globe de sa cavité), des **ulcères de cornée** (de superficiels à perforants).

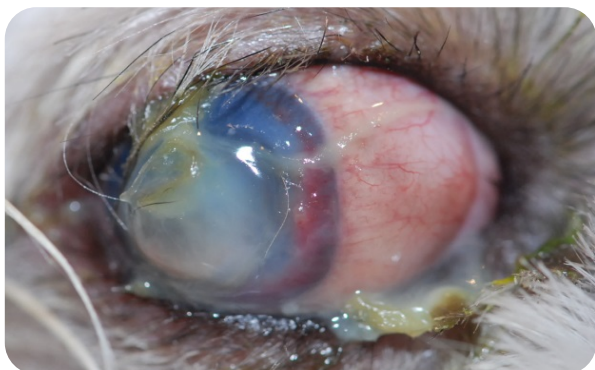Ces conditions oculaires peuvent non seulement être *assez douloureuses* mais peuvent conduire à la *perte de la vision*.



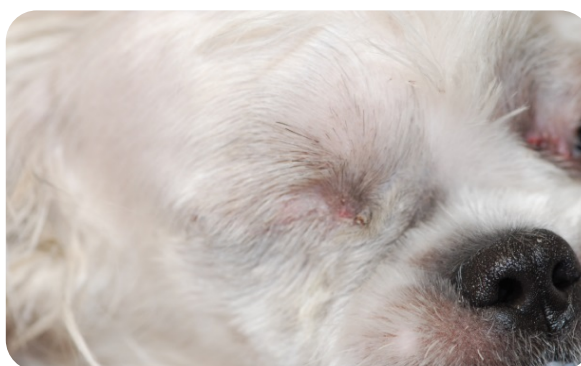Un exemple classique d'un Carlin : large fente palpébrale laissant apparaître une large partie de la sclère, plis de peau du museau court qui viennent frotter contre la cornée entraînant un dépôt superficiel de pigmentation sur la cornée médiale définie comme **kératite pigmentaire**.



Un autre exemple classique d'un Carlin : large fente palpébrale ne protégeant ou ne retenant pas assez les globes lors d'un choc frontal qui sont alors sortis de la cavité orbitaire ce qui est défini comme proptose du globe oculaire (bilatérale dans ce cas-ci d'accident de voiture).

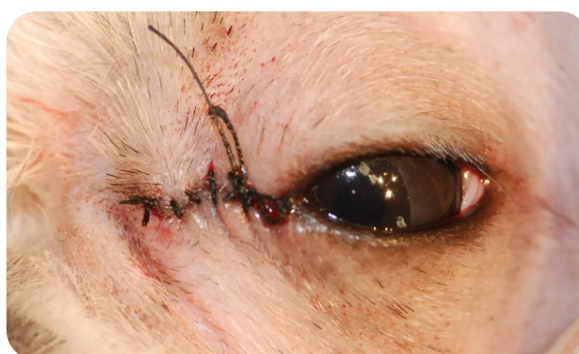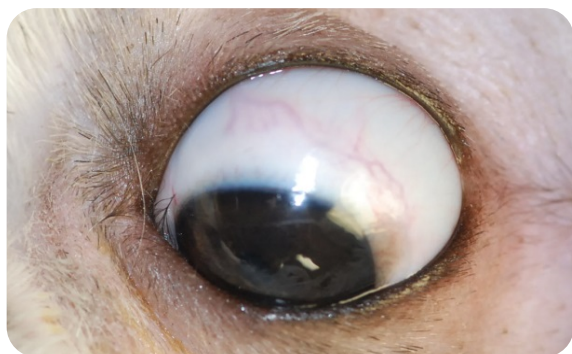


Un exemple d'ulcère fondant (plaie sur la cornée infectée) sur un Shih Tzu de 9 mois (photo de gauche).



L'œil n'a pas pu être sauvé et a dû être enlevé (photo de droit, 14 jours après l'énucléation).

La canthoplastie médiale bilatérale est une chirurgie assez rapide bien qu'assez technique qui permet de réduire **considérablement** l'apparition de ces conditions oculaires chez ces races brachycéphales/lagophtalmes. Lors de cette procédure réalisée sous anesthésie générale, la longueur de la fente palpébrale est réduite de quelques millimètres (4-8 mm), au niveau du canthus médial. La conjonctive contenant les follicules pileux sur la caroncule est alors aussi retirée, mais la technique permet cependant de préserver les points des canaux lacrymaux supérieurs et inférieurs pour le drainage normal des larmes.



Canthoplastie médiale réalisée sur l'œil gauche du même Shih Tzu de 9 mois ayant perdu son œil droit d'un ulcère fondant (l'énucléation OD et la canthoplastie OG ont été réalisés en même temps).

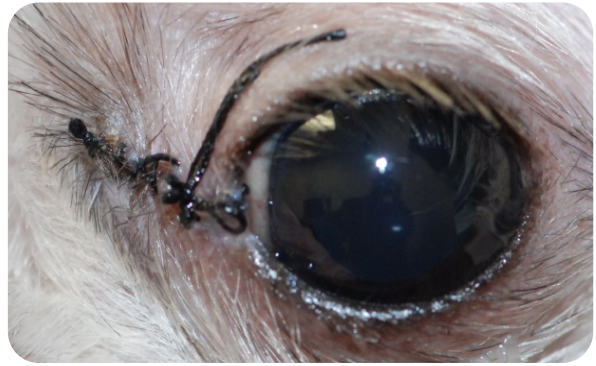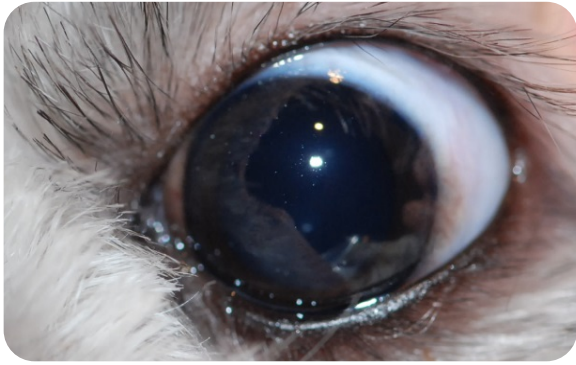


Photo avant la chirurgie (photo de gauche) : large fente palpébrale laissant apparaître une large partie de la sclère. Photo 14 jours après la canthoplastie (photo de droite) : réduction très sensible de la fente palpébrale protégeant mieux le globe oculaire.

Il est alors facile de comprendre que cette chirurgie permet de faire d'une pierre trois coups :

- Réduction du risque de proptose du globe (sortie du globe) au risque nul par diminution de la longueur de la fente palpébrale.
- Réduction du développement de kératite pigmentaire au risque presque nul par réalisation de la chirurgie au canthus médial et retrait de la caroncule pileuse tout en préservant les canaux lacrymaux (donc plus de frottement de poils).
- Réduction du risque d'ulcère traumatique de la cornée (plaie) de façon très significative par diminution de la longueur de la fente palpébrale

En conclusion, la canthoplastie médiale bilatérale sur **les chiots ou jeunes chiens** brachycéphales tels que les Pékinois, Shih Tzu, Lhasa Apso, Bouledogue français, Carlin, Boston terrier, Cavalier king charles semble un traitement chirurgical efficace de prévention de nombreuses affections oculaires dans la vie de ces chiens.

