



Par votre ophtalmologue vétérinaire

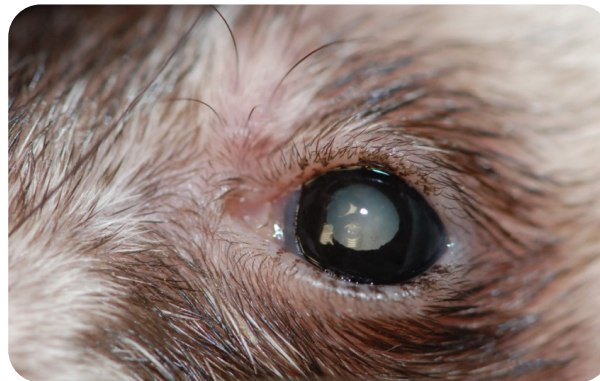Dr Franck Ollivier
DMV, Ph.D, Dipl. ACVO et ECVO
Spécialiste en ophtalmologie vétérinaire (FR)

L'Ophtalmologie chez les exotiques

Quelles sont les principales maladies oculaires que l'on rencontre chez les animaux exotiques ?

- **Chez le furet**

Une conjonctivite (due à de nombreuses causes dont la maladie de Carré) est fréquente chez les furets ainsi que la cataracte (voir la fiche technique Cataracte). Celle-ci peut s'opérer tout comme elle s'opère chez les carnivores, les chevaux, les grands oiseaux. Il est aussi commun d'observer des dégénérescences de la rétine chez ces animaux.



Cataracte chez un furet

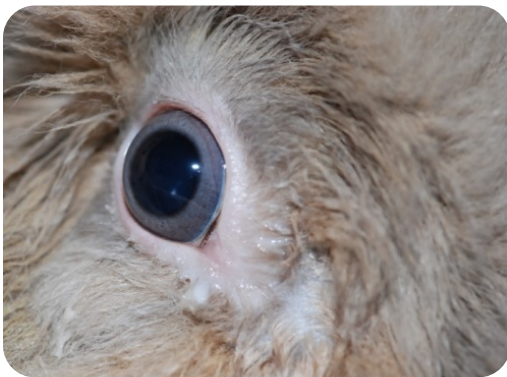- **Chez le rat**

Il est possible de rencontrer une infection d'une des glandes lacrymales présente chez le rat et qui se nomme la glande de Harder. Cette inflammation se manifeste par un écoulement oculaire assez important qui colore les poils par sa pigmentation. Le stress, le manque d'entretien, une privation en eau et en certains acides aminés peuvent être à

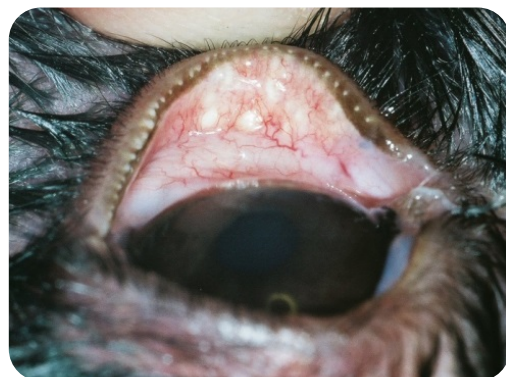
l'origine de cette affection. Les conjonctivites sont aussi fréquentes chez le rat (et la souris) et de nombreux agents ont été incriminés.

- **Chez le lapin**

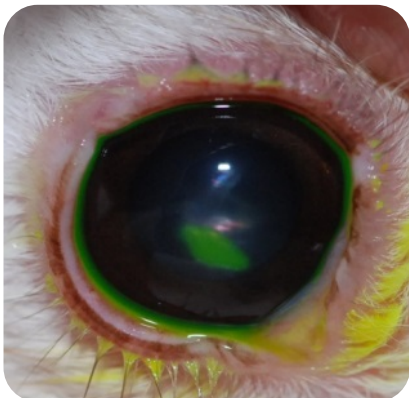
Un écoulement oculaire, soit aqueux, soit purulent, est une pathologie commune du système naso-lacrimal du lapin. Cet écoulement peut être causé par une inflammation des voies nasales chroniques, une conjonctivite, un abcès dentaire. Il est possible de traiter cette pathologie surtout si la cause est identifiée. Cependant, chez certains animaux, il n'est pas possible de lever cette occlusion des voies naso-lacrymales. Les inflammations des paupières et de la conjonctive sont aussi fréquentes chez le lapin et peuvent avoir une origine infectieuse (virus, bactérie), parasitaire ... Les ulcères de la cornée sont une maladie de la cornée très fréquente chez le lapin. Les traitements peuvent être médicaux ou chirurgicaux si l'animal ne répond pas au traitement médical. Il existe aussi des ulcères atones, qui cicatrisent de façon très lente chez le lapin, tout comme chez le chien. L'inflammation dans l'œil (uvéïte) est aussi possible (causes variées : ulcères de cornées, cataractes, parasite *Encephalitozoon cuniculi*) qui cause des signes oculaires mais aussi nerveux. Les cataractes du lapin sont opérables.



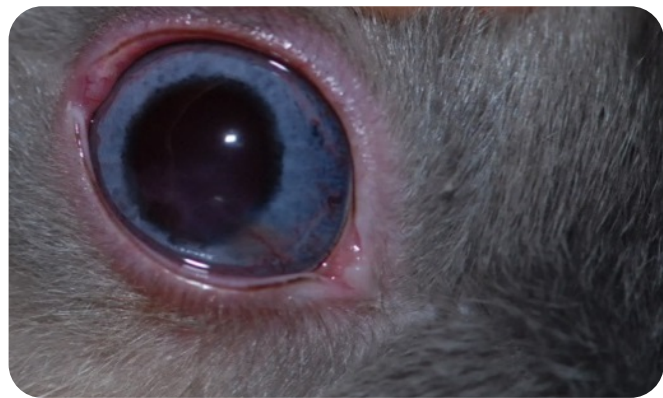Inflammation des canaux lacrymaux



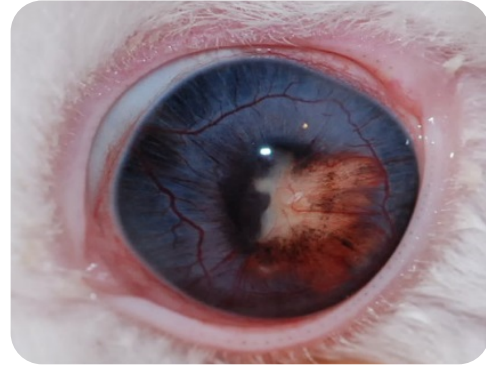
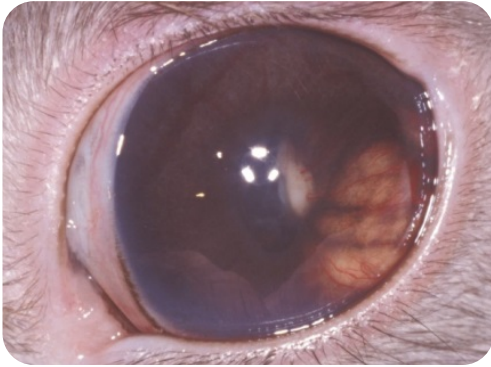
Inflammation des paupières



Ulcère de cornée



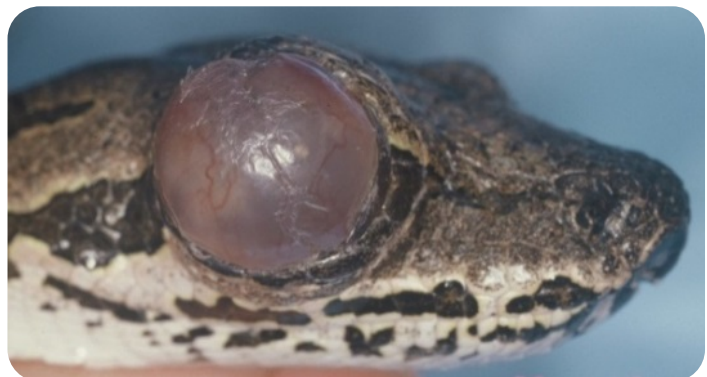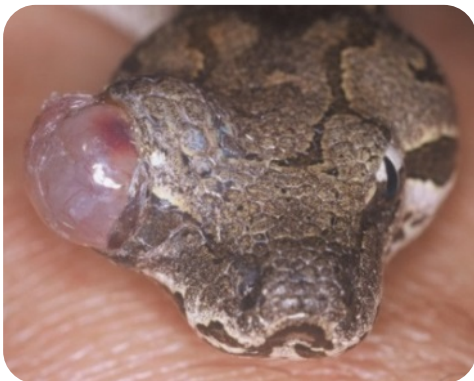Ulcère de cornée



Uvéite avec abcès dans l'œil causée par un parasite du lapin : *Encephalitozoon cuniculi*.

- **Chez les reptiles**

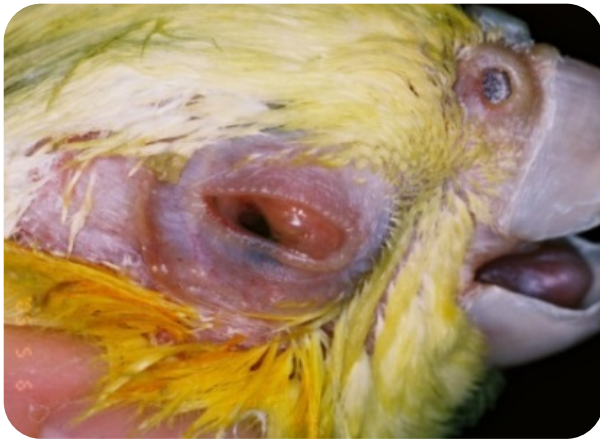L'inflammation des paupières ou de la conjonctive est fréquente avec de multiples causes notamment infectieuses (bactéries, virus), parasitaire et aussi nutritionnelle (par exemple la carence en vitamine A chez les tortues aquatiques qui cause une inflammation marquée des paupières et de la conjonctivite avec écoulements purulents). Les serpents ne possèdent pas de paupières mais ils ont une couche transparente qui couvre la cornée (partie frontale de l'œil qui est elle-même transparente) qui s'appelle la lunette. Il arrive que cette lunette ne tombe pas au moment de la mue du serpent, il y a alors accumulation d'un tissu desséché sur la cornée. Il est possible de les retirer délicatement. Il est aussi possible d'observer la formation d'un abcès entre la cornée et la lunette (la lunette perd alors sa transparence et a un aspect jaunâtre). Cet abcès a pour origine un trauma ou une infection ascendante par des voies lacrymales. Ces abcès peuvent se traiter par un drainage et un traitement antibiotique, mais ils peuvent être difficiles à guérir.



Rétention de la lunette

- **Chez les oiseaux**

Les conjonctivites (inflammations du tissu rose autour de l'œil) sont très fréquentes chez oiseaux ; celles-ci sont d'origine traumatique (grattage), infectieuse (bactérienne, virale), parasitaire (*Thelazia*) et aussi nutritionnelle (carence en vitamine A). Les inflammations de la cornée sont observées (kératites) en association aux conjonctivites. Les cataractes sont observées aussi chez les oiseaux.



Conjonctivite



Cataracte