



Par votre ophtalmologue vétérinaire

Dr Franck Ollivier

DMV, Ph.D, Dipl. ACVO et ECVO

Spécialiste en ophtalmologie vétérinaire (FR)

Ulcère indolent

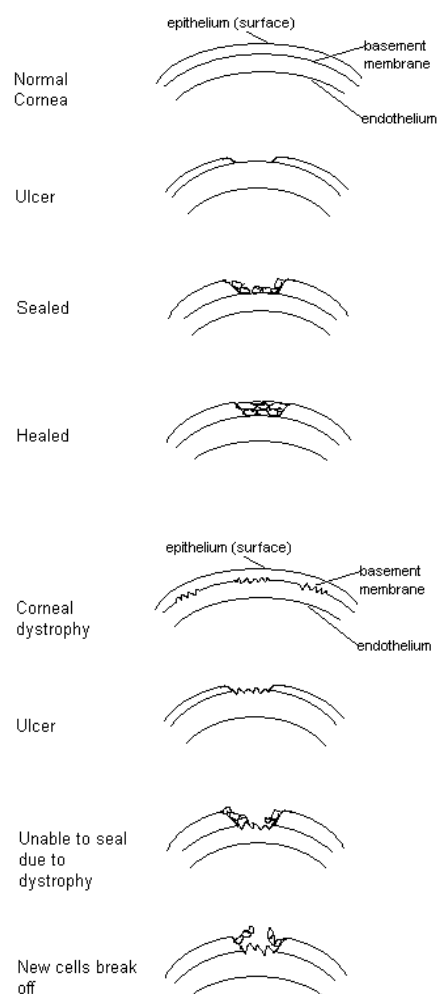
Ulcère cornéen atone du chien ou ulcère indolent (ulcère du boxer)

Comment se déroule la cicatrisation normale d'un ulcère de la cornée ?

La cornée est la partie frontale de l'œil qui est transparent et qui joue le rôle d'un pare-brise, protégeant l'intérieur de l'œil tout en laissant passer la lumière. La cornée est constituée de 3 couches, respectivement de l'extérieur vers l'intérieur : l'épithélium, le stroma et l'endothélium. Un ulcère de la cornée est une rupture atteignant une ou plusieurs de ces couches. Normalement, lors d'une perte de substance ou ulcère de la cornée, les cellules superficielles de l'épithélium situées aux bords de l'ulcère s'élargissent et migrent vers le centre de la perte de substance. Lorsque la perte de substance est seulement épithéliale (très superficielle), la cicatrisation est normalement complète en 2 à 4 jours.

Qu'est-ce que l'ulcère cornéen atone (ulcère du Boxer, ulcère indolent, érosion récidivante) ?

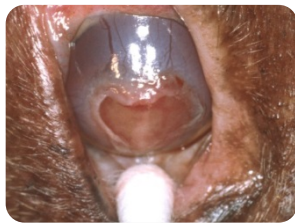Les ulcères atones de la cornée sont le plus souvent rencontrés chez les chiens de 6 ans et plus. La cause précise de cette pathologie cornéenne reste incertaine à l'heure actuelle. Dans le cas d'un tel ulcère de cornée, les cellules épithéliales s'élargissent et commencent à recouvrir l'ulcère, mais elles sont incapables d'adhérer à la surface de la cornée du fait d'une couche de tissu dénaturé sous-jacent.



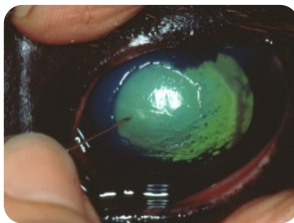
On peut imaginer des graines de gazon jetées sur une cour pavée ; si les racines des herbes pouvaient pénétrer les pavés pour atteindre le sol, elles survivraient, mais, comme ce n'est pas le cas, les herbes meurent. Puisque cette couche sous-jacente de la cornée ne permet pas aux cellules épithéliales de s'ancrer, l'ulcère ne peut pas guérir. Pour promouvoir la guérison, plusieurs techniques plus ou moins invasives peuvent être recommandées.

Quels sont les traitements des ulcères atones?

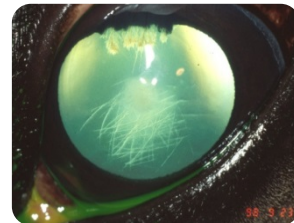
Un débridement peut être effectué pour promouvoir la cicatrisation des ulcères atones cornéens. Les « bords décollés » de l'ulcère sont enlevés délicatement à l'aide de cotons-tiges stériles. Ce débridement peut ensuite être suivi d'une scarification linéaire ou de microponctions réalisées au niveau du tissu sous-jacent sain pour accroître l'adhérence des cellules épithéliales à l'aide d'une petite aiguille. La combinaison de débridement et de scarification est appelée une kératotomie linéaire ou en grillage. Le traitement médical couplé à ces actes et le port du collier élisabéthain 24h\24 sont aussi très importants pour obtenir la guérison/cicatrisation des ulcères cornéens. Approximativement 90 % des ulcères atones traités avec une kératotomie linéaire cicatrisent dans les 2 semaines. Quelquefois une lentille de contact thérapeutique, une tarsorrhaphie peuvent aussi être effectuées pour améliorer le confort de l'animal et la cicatrisation de la cornée.



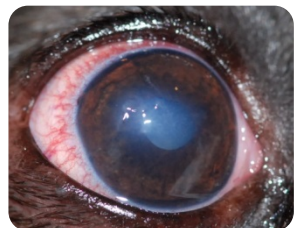
Débridement au Q-tip



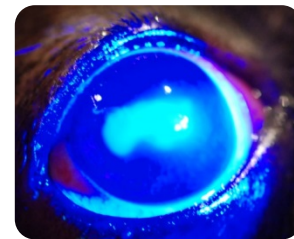
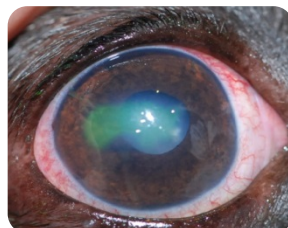
Scarification à l'aiguille



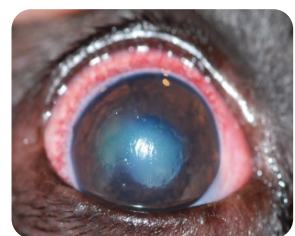
Ulcère guéri avec une légère cicatrice



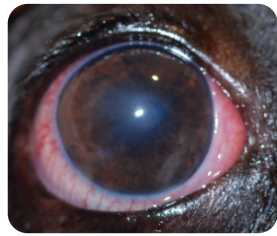
Ulcère de cornée Indolent



Coloration à la fluorescéine montrant l'ulcère (Lumière blanche et bleue)



Le même œil après débridement et kératotomie



Le même œil 12 jours après la guérison