



Par votre ophtalmologue vétérinaire

Dr Franck Ollivier

DMV, Ph.D, Dipl. ACVO et ECVO

Spécialiste en ophtalmologie vétérinaire (FR)

Rétinopathie hypertensive

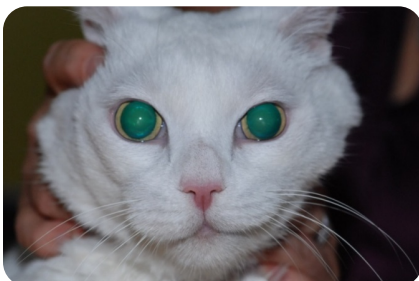Qu'est-ce que la rétinopathie hypertensive?

L'hypertension, ou élévation de la pression sanguine (artérielle), peut être une maladie spontanée (primaire), mais elle est généralement causée par une maladie du rein ou une hyperthyroïdie (chat). On recommande généralement de faire un bilan sanguin (numération formule) et un bilan biochimique, une analyse d'urine, un dosage de T4 ou FT4.

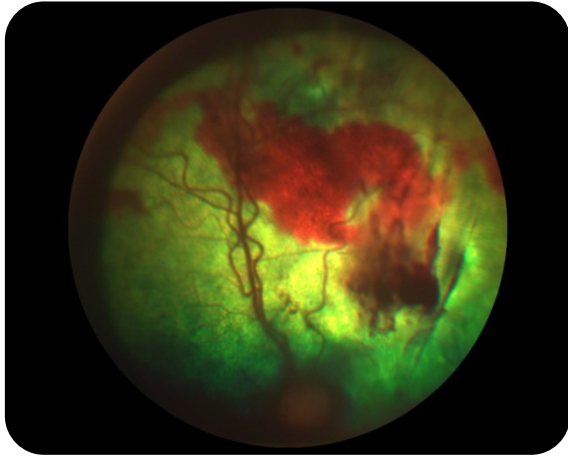
Il est classique de diagnostiquer l'hypertension seulement après que les changements visuels associés aux changements de comportement aient été objectivés, parce que cette maladie n'est pas douloureuse, elle peut ne causer aucun autre changement, même si cette maladie est à prendre très sérieusement. C'est une affection assez commune chez le chat d'âge moyen ou plus âgé.

L'atteinte oculaire causée par l'hypertension est appelée rétinopathie hypertensive : elle se manifeste par des décollements de la rétine et des hémorragies rétiniques et vitréennes. Il est possible de contrôler cette atteinte de la rétine (rétinopathie) par un traitement donné par voie orale. Cependant, l'hypertension ne peut pas être guérie et un traitement à vie est donc nécessaire.

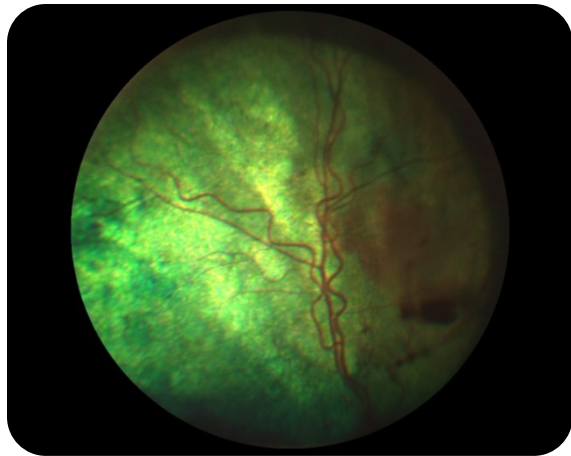
Les yeux présentant un décollement de la rétine complet et surtout avec une hémorragie importante ont tendance à avoir un pronostic visuel plus mauvais. Les changements visuels peuvent être permanents. Il est important de contrôler la pression sanguine au mieux à cause des dommages que celle-ci peut causer sur le cœur, les reins mais aussi les rétines. Un contrôle régulier de la pression sanguine et des paramètres sanguins est primordial pour la gestion optimale au long terme de cette maladie.



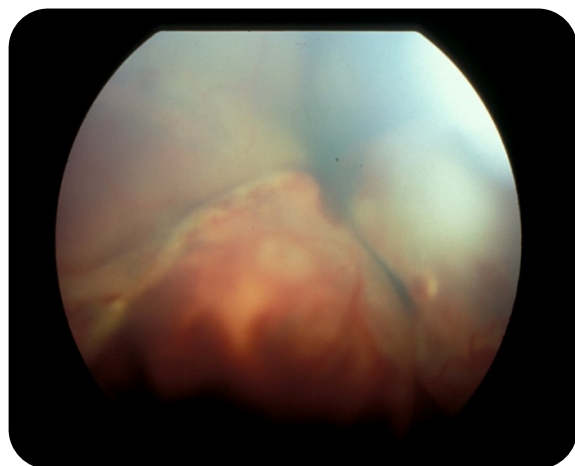
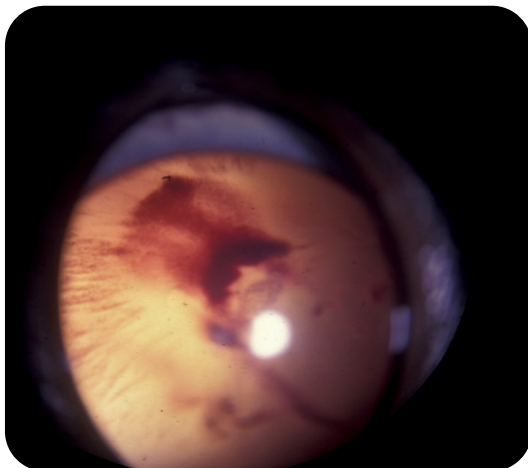
Un chat âgé, aveugle avec une hypertension artérielle et donc une rétinopathie hypertensive : noter la dilation complète des pupilles (ses iris jaunes ne sont presque plus visibles).



Photographie du fond d'œil du même chat: noter les hémorragies en nappes importantes.



Photographie du fond d'œil du même chat après 10 jours de traitement pour le contrôle de l'hypertension artérielle: noter les hémorragies en nappe se sont presque toutes résorbées.



Photographie de fond d'œil de chats avec une hypertension artérielle : dans ces deux cas, la rétinopathie hypertensive est plus sévère car on observe non seulement des hémorragies mais aussi des décollements de la rétine (les voiles blancs sur les photos).