



Par votre ophtalmologue vétérinaire

Dr Franck Ollivier

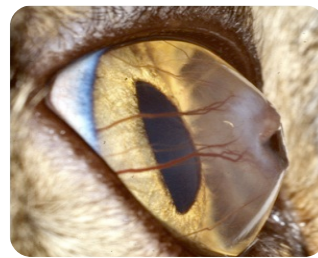
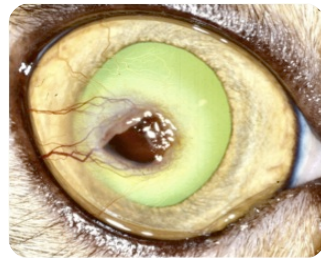
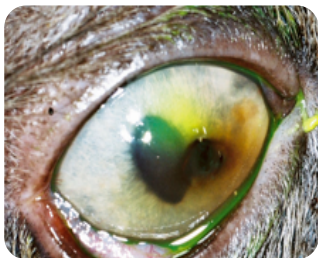DMV, Ph.D, Dipl. ACVO et ECVO

Spécialiste en ophtalmologie vétérinaire (FR)

Séquestre cornéen

Qu'est-ce qu'un séquestre de la cornée

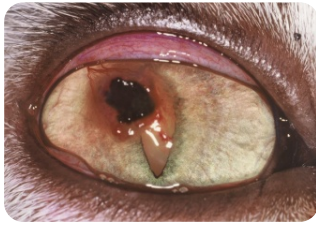Un séquestre cornéen est une plaque dense, noire sur la cornée (partie transparente de l'œil). Cette pathologie est spécifique du chat. Le développement d'un séquestre suit la séquence suivante : atteinte de la cornée par un traumatisme (traumatisme externe, paupières anormales), ou une infection d'origine virale qui provoque un ulcère qui ne cicatrise pas et il y a alors une mort cellulaire au niveau de la région ulcérée: cette région atteinte prends alors une coloration brunâtre et un aspect rugueux. Cette plaque sombre brunâtre s'appelle un séquestre cornéen.



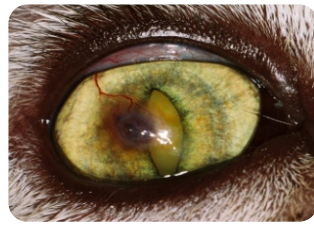Que faire dans le cas d'un séquestre ?

Un séquestre peut éventuellement se détacher de la cornée saine après plusieurs mois, mais il peut aussi rester dans la cornée et progresser plus profondément dans la cornée saine jusqu'à provoquer une perforation de la cornée. Un traitement médical surtout basé sur des larmes artificielles peut suffire au moins au début de l'affection cornéenne.

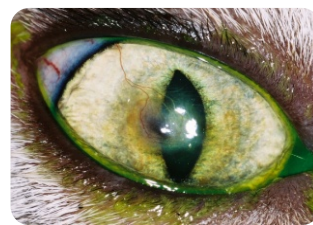Traitements




Initial



7 semaines



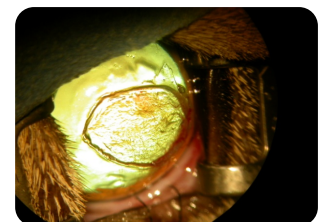


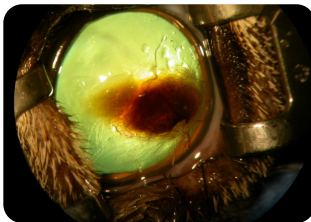
16 semaines



16 semaines

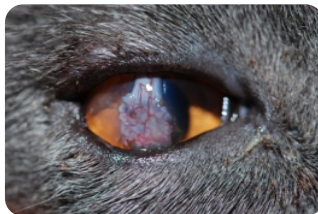
L'intervention chirurgicale est recommandée si le chat est douloureux ou si le séquestre persiste plusieurs mois et qu'il devient plus profond. L'exérèse d'un séquestre plus profond est plus difficile que celle d'un séquestre plus superficiel, en plus du risque accru de perforation.

Traitement chirurgical: La kératectomie lamellaire est le premier temps chirurgical commun à toute technique chirurgicale du traitement du séquestre cornéen.




Après le retrait du séquestre cornéen, on recommande de placer un greffon de cornée ou un greffon de conjonctive ou du Biosis, de la membrane amniotique de cheval sur la région où le séquestre a été retiré. En effet, il existe un risque très significatif de récurrence du séquestre si la zone d'excision n'est pas couverte. Le greffon peut ne pas être parfaitement transparent, mais il devient transparent généralement avec le temps.

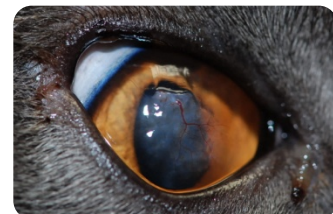Traitement chirurgical : Deuxième temps, perte de substance cornéenne comblée par une greffe conjonctivale pédiculée.



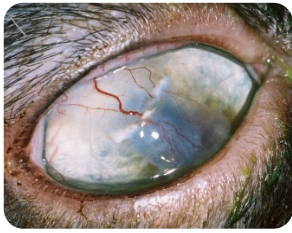3 semaines



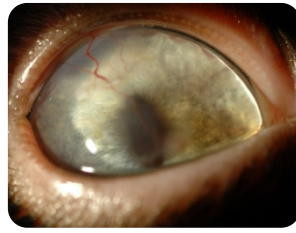
9 semaines



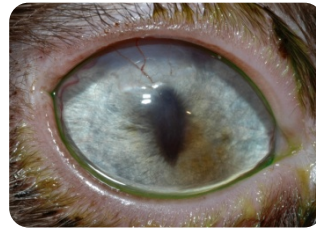9 semaines
après section du pédicule



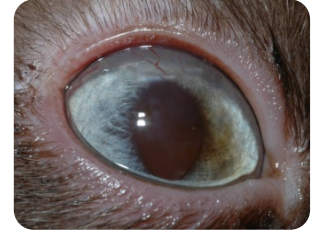4 semaines



12 semaines

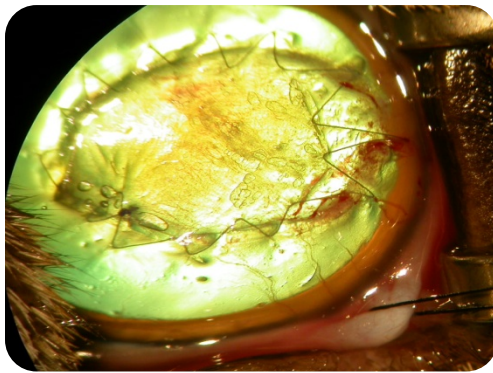


24 semaines

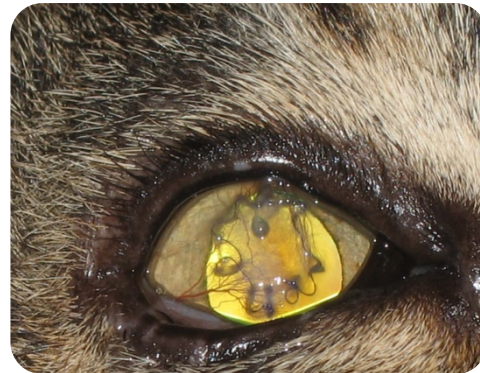

40 semaines

Traitement chirurgical : Deuxième étape, perte de substance cornéenne comblée par une greffe de Biosist (sous muqueuse d'intestin de porc) ou de la membrane amniotique de cheval qui résulte en une cicatrice minimale et donc un bon regain de transparence.



Le jour de la chirurgie



2 semaines plus tard