



Par votre ophtalmologue vétérinaire

**Dr Franck Ollivier**  
DMV, Ph.D, Dipl. ACVO et ECVO  
Spécialiste en ophtalmologie vétérinaire (FR)

## Luxation de la glande lacrymale de la membrane nictitante

### Qu'est-ce que la luxation de la glande ?

Il existe un repli de conjonctive dénommée membrane nictitante qui se trouve et qui est plaquée contre le globe oculaire et en grande partie cachée par la paupière inférieure. Une des deux glandes participant à la formation des larmes se situe à la base de la membrane nictitante. Cette glande lacrymale de la membrane nictitante produit 30 à 40% des larmes. Un petit ligament maintient cette glande en place. Cette glande peut donc faire protrusion si jamais ce ligament ou fibre sont cassé ou faible. La glande devient rapidement enflammée. Le risque d'endommagement permanent de la glande lacrymale augmente avec la durée de la luxation de celle-ci. La luxation de la glande de la membrane nictitante est observée de façon commune chez certaines races prédisposées (maladie héréditaire) comme le Cocker Spaniel, Bouledogue Anglais, Beagle, Lhasa, Shih Tzu, mais peut se produire dans d'autres races et aussi chez le chat.

### Comment une luxation de la glande est-elle réparée?

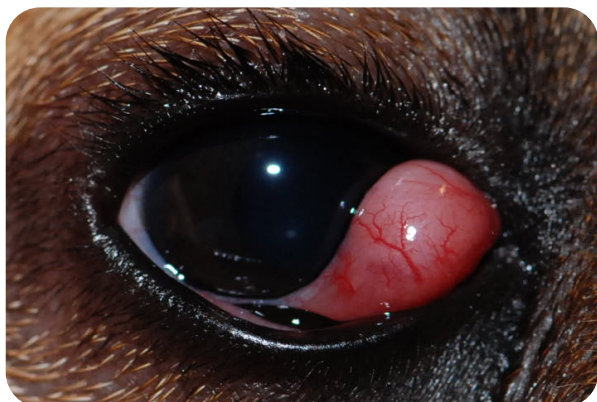Par le passé, la glande luxée était retirée dans son intégralité mais nous savons maintenant que l'animal est à risque plus important de développer un syndrome œil sec (KCS ou kérato-conjonctivite sèche) après une excision totale de cette glande. La KCS une pathologie sérieuse qui peut être difficile à traiter et qui nécessite un traitement à vie. La méthode de choix actuelle est donc un repositionnement chirurgical de la glande en position normale. Le pourcentage de réussite est de 90-95% ; dans 5 à 10% des cas la glande se luxe de nouveau et une seconde chirurgie est nécessaire.

### À quoi ressemblera mon animal après la chirurgie ?

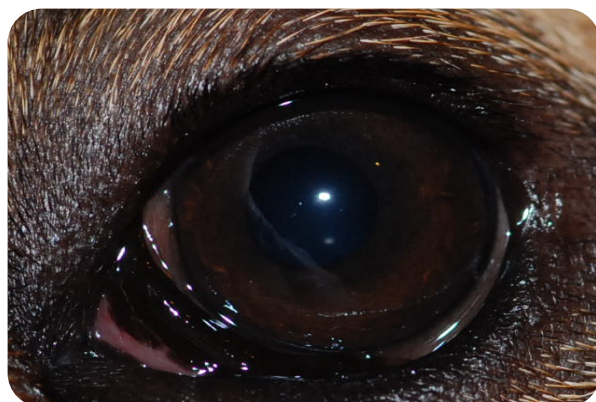
Le repositionnement chirurgical nécessite une anesthésie générale mais l'intervention chirurgicale reste de courte durée et votre animal rentrera à la maison le jour même. Après l'intervention, la membrane nictitante apparaîtra enflammée (rouge) pendant plusieurs jours ; cela est normal.

Vous observerez aussi probablement un écoulement séro-hémorragique (rougeâtre) durant quelques jours. Une collerette sera nécessaire 24 heures sur 24 jusqu'à la cicatrisation du site chirurgical (10-15 jours) pour éviter que votre animal ne se gratte, se mutile ou s'arrache les points de suture.

**Important !** Vous devez savoir que le syndrome œil sec peut arriver même après la chirurgie à cause du traumatisme plus ou moins important de la glande lors de la luxation. Cette affection aussi est communément associée à un dysfonctionnement du système immunitaire; son apparition n'est pas prévisible et ne peut pas être traitée préventivement



Luxation de la glande de la membrane nictitante



Même œil, 3 semaines après la chirurgie